одномісячних щурів, зростає у шестимісячних на 5–70 % порівняно з одномісячними і знижується – у тридцятимісячних на 14–48 % порівняно зі шестимісячними.

3.1.2. Вміст молекулярних форм PrP^C у тканинах щурів, визначений методом вестерн блот аналізу. Як уже згадувалося, PrP^C – це сіалоглікопротеїн, який складається з поліпептидного ланцюга, що містить 253–256 амінокислотних залишків, розташованих у вигляді трьох α-спіралей та короткої ділянки у формі β-структури, що становить 42 та 3 %, відповідно [7, 12, 13].

Досліджено вміст ізоформ PrP^C у довгастому мозку, мозочку, периферійних пріон-реплікувальних та інших органах щурів різного віку. Встановлено, що у співвідношенні глікоформ PrP^C переважала диглікозильована форма (35–38 кДа), деглікозильована (19–21 кДа) представлена у найменшій кількості, а частково (моно-) глікозильована (23–27 кДа) – займала проміжне положення.

У порожній кишці одномісячних щурів уміст диглікозильованої форми становив 23 ум. од., моно- та деглікозильованої – відповідно, 13 та 12 ум. од. У шестимісячних тварин їх вміст зростав на 66, 56 та 39 %, відповідно, порівняно з одномісячними, натомість у тридцятимісячних тварин – зменшувався, відповідно, на 44, 16 та 14 %, порівняно зі шестимісячними, але збільшувався на 39,8, 47,5 та 29,1 % порівняно з одномісячними (рис. 3.5 *а*). Тобто зміна вмісту PrP^C у старих тварин зумовлена зменшенням вмісту диглікозильованої форми, тоді як рівень двох інших форм суттєво не змінювався.

У селезінці вікова динаміка вмісту молекулярних форм клітинного пріона представлена на рис. 3.5 *б*. Вміст диглікозильованої форми збільшувався усього на 18 % у тканині зрілих тварин порівняно з молодими, та знижувався на 28 % у старих тварин порівняно зі зрілими, а також вірогідно не змінювався порівняно з молодими. Натомість суттєвим було зростання вмісту моноглікозильованої форми (на 68 %) у селезінці зрілих тварин, порівняно з молодими, тоді як у старих тварин він знижувався удвічі порівняно зі зрілими, але порівняно з

молодими був на 36,8 % більшим. Щодо деглікозильованої форми, то її рівень у шестимісячних тварин зростав на 33 % порівняно з одномісячними, та

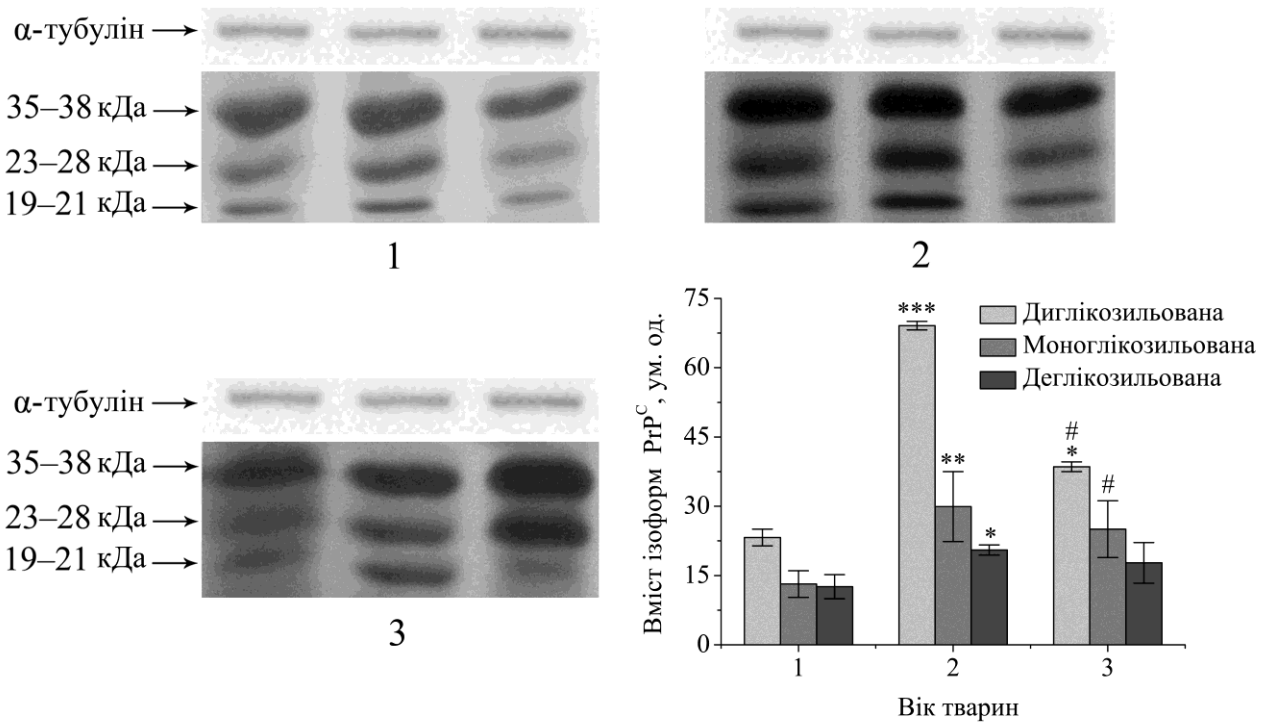

а

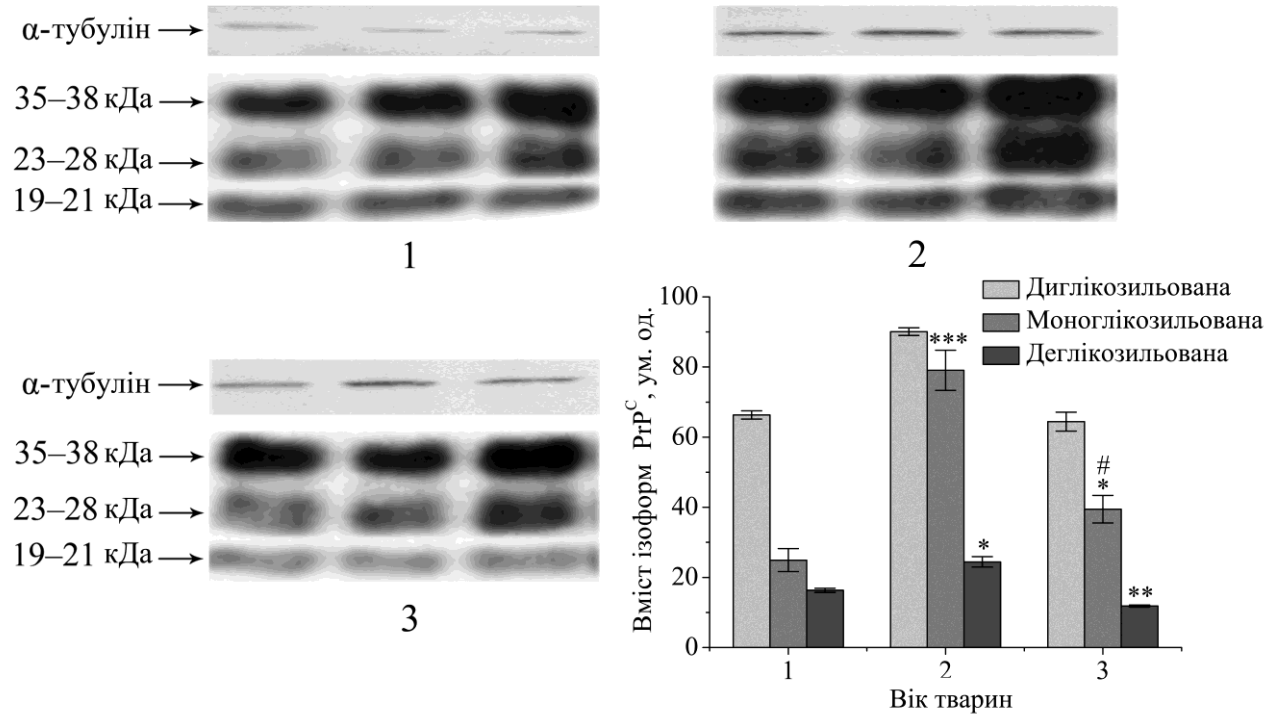

б

Рис. 3.5. Вміст ізоформ PrP^C у порожній кишці (*а*) та селезінці (*б*) щурів різного віку: 1 – один, 2 – шість, 3 – тридцять місяців

знижувався – більше, ніж удвічі– у тридцятимісячних тварин, порівняно зі шестимісячними, а порівняно з одномісячними – на 27,5 % (рис. 3.5 *б*).

У печінці та нирках лабораторних тварин вміст молекулярних форм клітинного пріона був дещо нижчим (15–40 %), порівняно з іншими досліджуваними тканинами, однак вікова динаміка суттєво не відрізнялася (рис. 3.6, 3.7 *а*). Зокрема, у печінці щурів віком шість місяців установлено зростання вмісту ди-, моно- та деглікозильованої форм клітинного пріона, відповідно, на 68, 64 та 21 %, порівняно зі щурами віком один місяць (рис. 3.6).

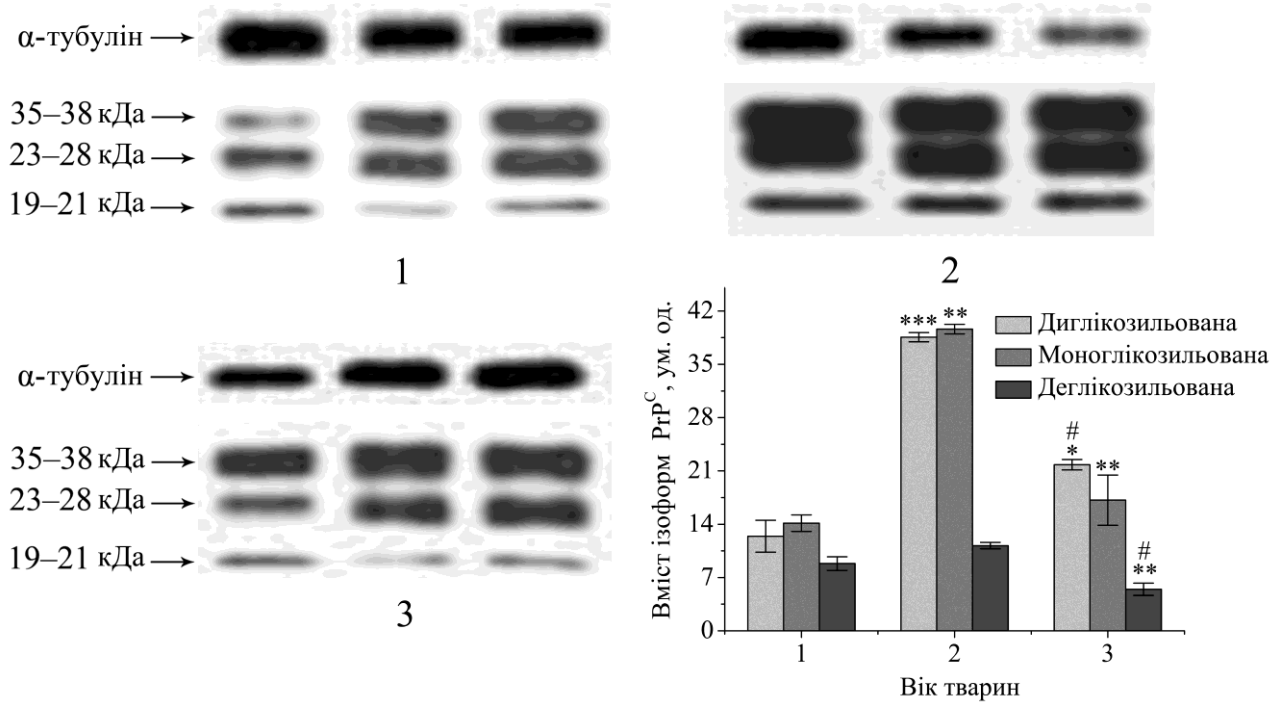

Рис. 3.6. Вміст ізоформ PrP^C у печінці щурів різного віку: 1 – один, 2 – шість, 3 – тридцять місяців

Проте у нирках тварин цього віку підвищення вмісту досліджуваних показників було не таким стрімким (~ на 40 %; рис. 3.7 *а*). Натомість у старих тварин рівень ізоформ клітинного пріона в обох тканинах знизився приблизно удвічі, порівняно зі зрілими. Проте, порівняно з молодими тваринами, у печінці він дещо підвищився – на 17,6–43 %, а у нирках – знизився на 13–31 %. Крім того, у нирках відзначили високий вміст деглікозильованої форми, порівняно з іншими органами (рис. 3.7 *а*).

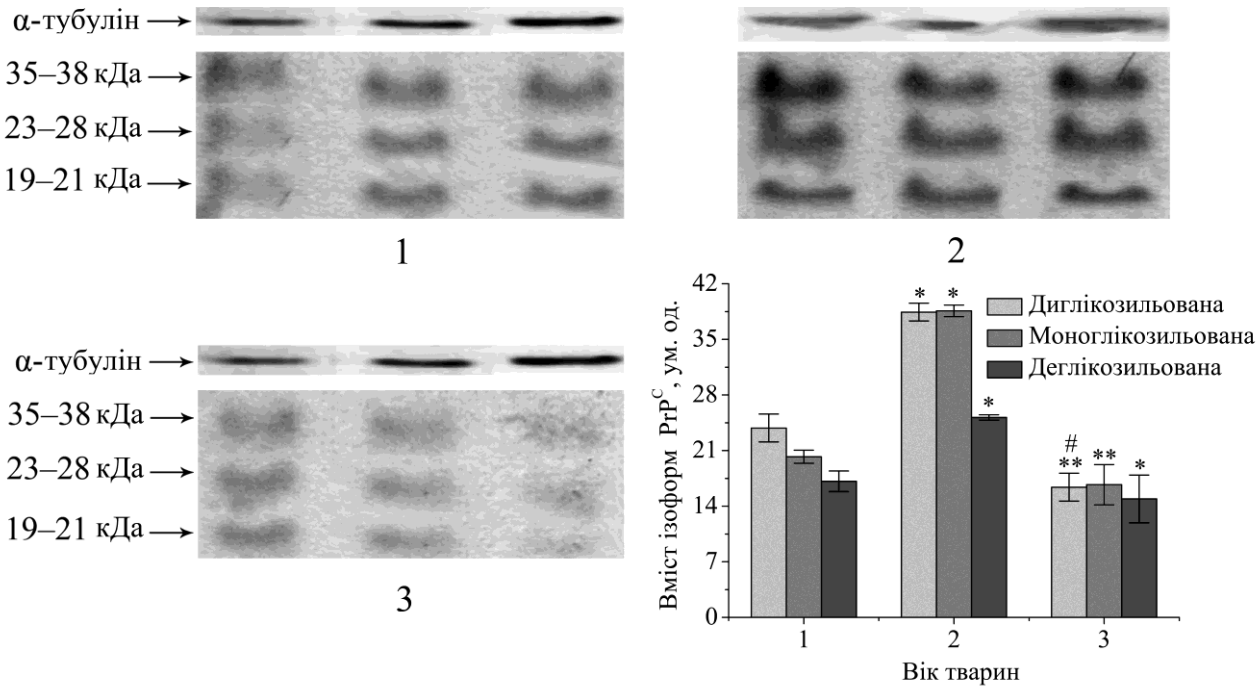

а

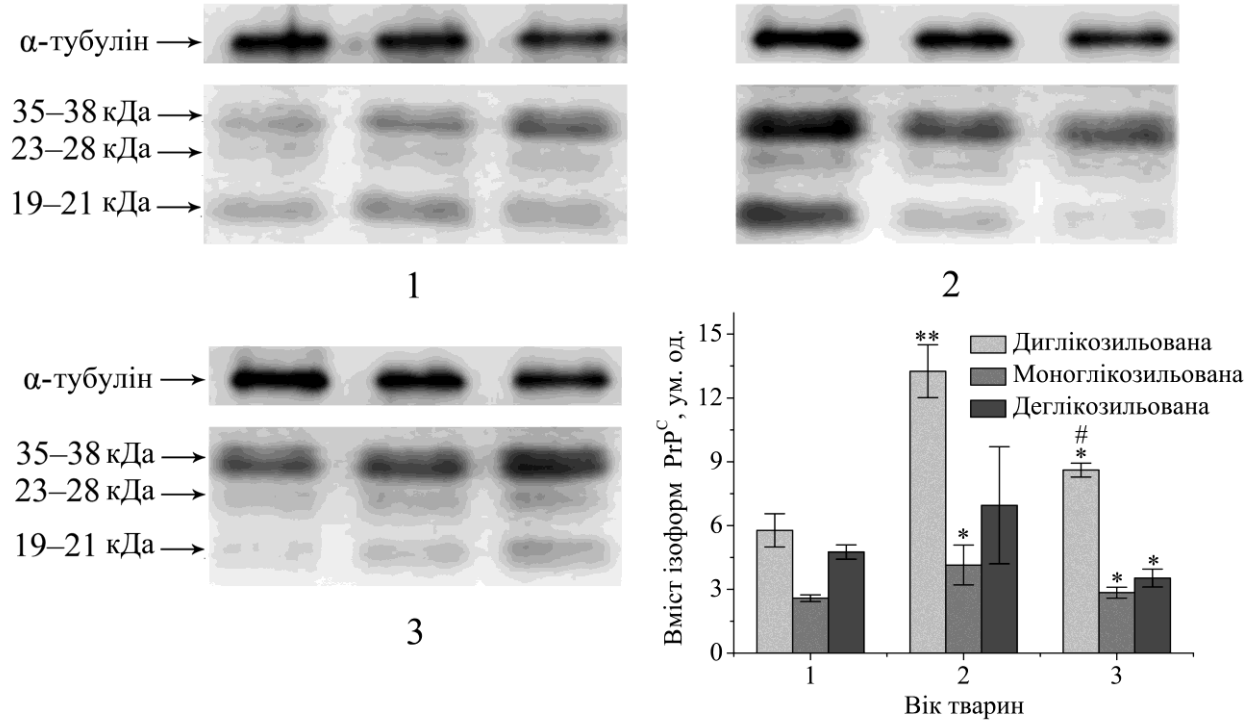

б

Рис. 3.7. Вміст ізоформ PrP^C у нирках (*а*) та стегновому м'язі (*б*) щурів різного віку: 1 – один, 2 – шість, 3 – тридцять місяців

У м'язі стегна встановлено дуже низький вміст молекулярних глікоформ клітинного пріона (7–15 %), порівняно з іншими досліджуваними тканинами

(див. рис. 3.7 *б*). Проте у зрілих тварин рівень експресії усіх трьох форм підвищився ~ на 45 % порівняно з молодими. Також збільшення рівня клітинного пріона у шестимісячних тварин зумовлене зростанням рівня диглікозильованої форми. Як і в інших тканинах, вміст ізоформ PrP^C у м'язі старих тварин був нижчим на 31–49 % порівняно зі зрілими, проте вміст диглікозильованої форми збільшився на 33 %, порівняно з молодими (див. рис. 3.7 *б*).

Провівши дослідження тканини довгастого мозку щурів, встановили найвищий вміст молекулярних форм клітинного пріона (рис. 3.8), проте його вікова динаміка була незмінною. Так, у тварин віком шість місяців уміст диглікозильованої форми PrP^C збільшився на 63 %, моноглікозильованої – на 77 % та деглікозильованої – 36 % порівняно з одномісячними тваринами. Вірогідним також було зниження вмісту досліджуваних ізоформ у старих щурів, порівняно зі зрілими, а порівняно з молодими – не змінювався.

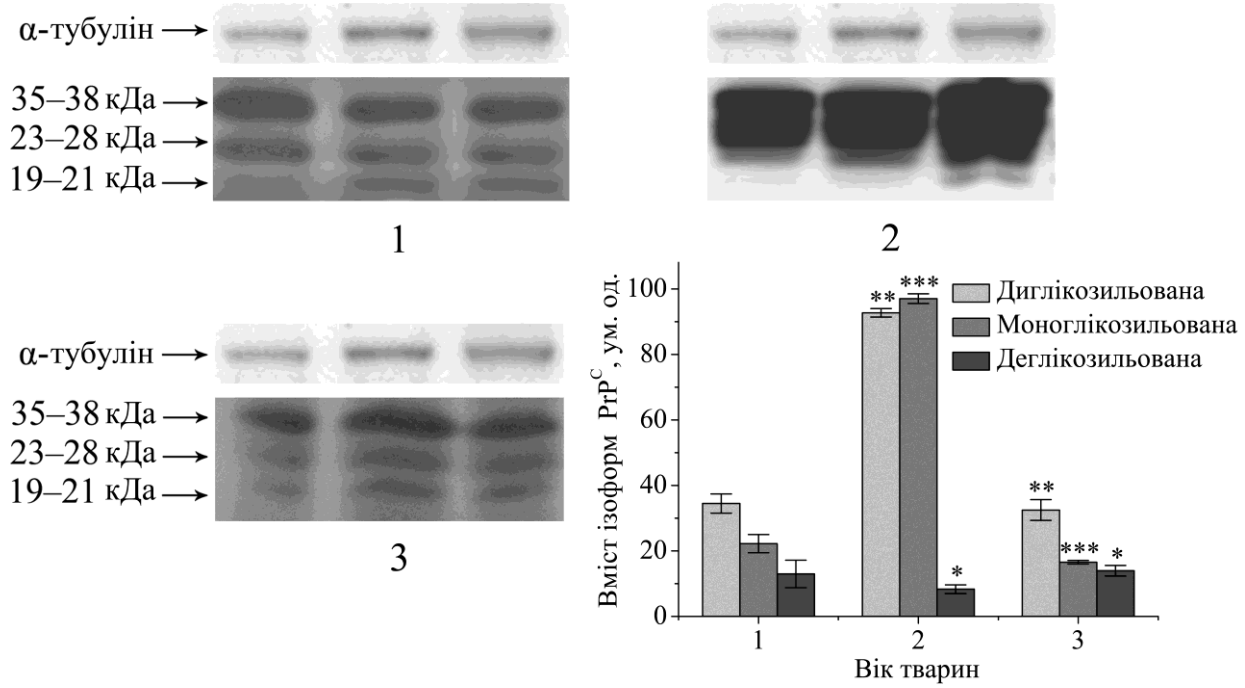

Рис. 3.8. Вміст ізоформ PrP^C у довгастому мозку щурів різного віку: 1 – один, 2 – шість, 3 – тридцять місяців

Варто зазначити, що у тварин цього віку вміст деглікозильованої форми збільшився на 40 %, порівняно зі шестимісячними тваринами (див. рис. 3.8).

Подібну онтогенетичну динаміку глікоформ PrP^C порівняно з іншими досліджуваними тканинами встановлено у мозочку тварин. Проте, коливання значеннь були незначними (рис. 3.9). Вміст диглікозильованої форми збільшувався на 17–30 % у тварин різних вікових груп. Варто зазначити, що вміст деглікозильованої форми зростав у мозочку шестимісячних тварин на 63 % та суттєво не змінювався – у тридцятимісячних, порівняно зі шестимісячними, а порівняно з одномісячними – зростав на 55 % (рис. 3.9).

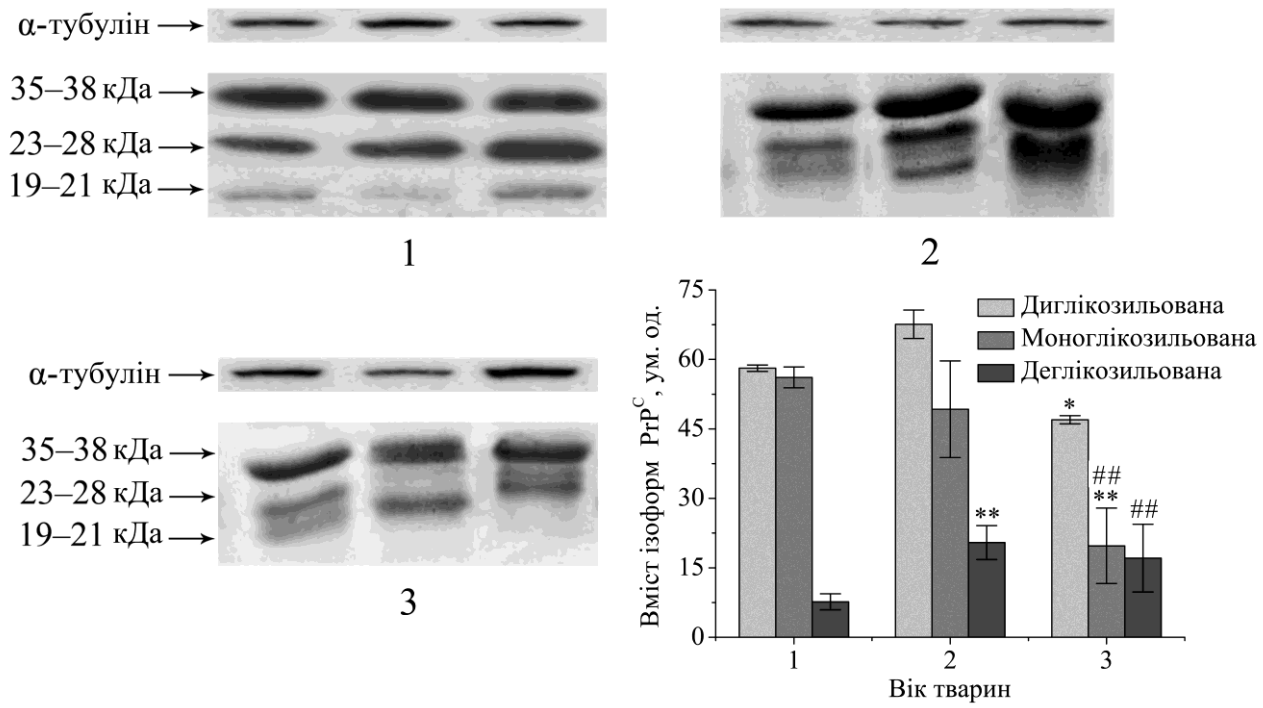

Рис. 3.9. Вміст ізоформ PrP^C у мозочку щурів різного віку: 1 – один, 2 – шість, 3 – тридцять місяців

Подібні результати отримали Mar Cuadrado-Tejedor зі спів. [189], дослідивши ділянку кори та гіпокампу головного мозку щурів методом вестерн блот аналізу. В обох ділянках кількість PrP^C збільшувалася у дорослих тварин (38 тижнів), порівняно з молодими (6 тижнів), а у старих (56 тижнів) – зменшувалася. Також, з віком зростав уміст неглікозильованої форми протеїну.

Подібні результати встановлені І. М. Петрух для ВРХ, зокрема, у довгастому мозку, слизовій оболонці кишечника та селезінці корів 5–7 річного віку зменшується вміст розчинних протеїнів, молекулярна маса яких становить 27–35 кДа та < 27 кДа, на 34–51 % порівняно з плодами 6–8 місячного віку. Натомість на 39 % зростає вміст високомолекулярних (>35 кДа) протеїнів [190].

Очевидно, збільшення вмісту диглікозильованої форми у зрілих тварин зумовлене збільшенням інтенсивності процесу глікозилювання, тоді як у старих тварин ці процеси порушуються. Крім того, зниження вмісту PrP^{C} у тридцятимісячних тварин, можливо, зумовлене точковими мутаціями та нагромадженням неправильно упакованих протеїнів унаслідок порушення функції протеазних систем [191].

Як видно з рис. 3.10, співвідношення молекулярних глікоформ PrP^{C} є різним у різних тканинах організму та змінюється з віком тварин. Найвищий вміст глікоформ встановлено селезінці, довгастому мозку, мозочку, та порожній кишці, натомість у м'язі стегна він був найменшим у тварин усіх досліджуваних вікових груп. У тварин шестимісячного віку зростав уміст диглікозильованої форми на 17–68 %, моноглікозильованої – на 14–77 % та деглікозильованої – на 21–63 % порівняно з молодими. Проте у старих тварин знижувався, відповідно, на 28–65, 16–83 та 14–52 %, порівняно зі зрілими, а порівняно з молодими – на 3–30 %, 16–65 % та 13–38 %, відповідно, але у деяких тканинах дещо підвищувався.

Співвідношення вмісту глікоформ пріона є маркером під час диференційної діагностики різних видів пріонних захворювань. Так, у різних відділах головного мозку пацієнтів за біохімічними, генетичними, клінічними та патологічними ознаками розрізняють три типи PrP^{Sc}, який є причиною спорадичних випадків ХКЯ у людей. Особливістю їх є високий вміст деглікозильованої форми, тоді як диглікозильована представлена у дуже малих кількостях. Ці типи пріонних протеїнів незначно відрізняються між собою молекулярною масою глікоформ [192].

Отже, зі збільшенням віку тварин вміст молекулярних глікоформ PrP^{C} зростає у шестимісячних тварин (на 14–77 %), а потім зменшується – у

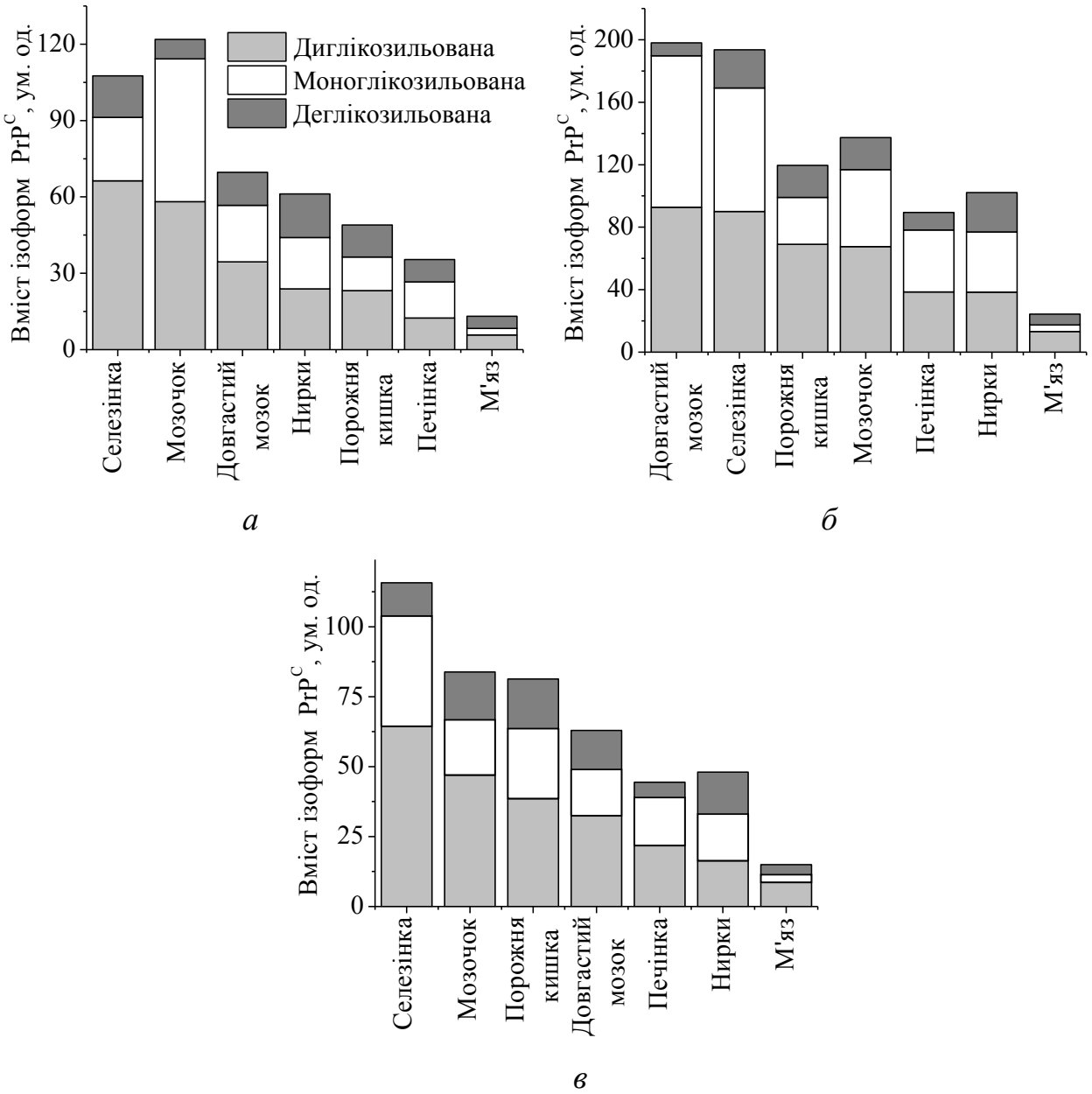

Рис. 3.10. Вміст ізоформ PrP^C у тканинах щурів різного віку: *а* – один, *б* – шість, *в* – тридцять місяців

тридцятимісячних (на 17–83 %). Переважно такі коливання вмісту зумовлені зміною рівня експресії диглікозильованої форми, тоді як рівень деглікозильованої знижується на 14–52 %, а у довгастому мозку підвищується на 40 % у старих щурів, порівняно зі зрілими.

Результати, представлені у цьому підрозділі, опубліковані у працях:

Статті:

1. Kushkevych M. V. Localization and level of the cellular prion in the jejunum of the rats Wistar line of different age groups / M. V. Kushkevych, V. V. Vlizlo //

Biological systems. – 2013. – Vol. 3. – P. 325–329.

2. Кушкевич М.В. Локалізація клітинного пріона і активність Na^+–K^+- та Ca^{2+}-АТФ-аз у селезінці щурів різного віку / М.В. Кушкевич, В.В. Влізло // Біологія тварин. – 2013. – Т. 15, № 2. – С. 81–89.
3. Кушкевич М.В. Фізіологічний пріон і активність Na^+,K^+- та Ca^{2+}-АТРаз плазматичної мембрани клітин довгастого мозку щурів різного віку / М.В. Кушкевич, В.В. Влізло, Ю.В. Мартин // Укр. біохім. журн. – 2013. – Т. 85, № 2. – С. 52–58.
4. Kushkevych M. V. Qualitative analysis of cellular prion in the cerebellum of the rats Wistar line of different age groups / M. V. Kushkevych, V. V. Vlizlo // The Animal Biology. – 2014. – Vol. 16, №4. – P. 86–92.
5. Kushkevych M. Relationship between the cellular prion level and ATPases activities in the liver and kidneys of different age *Wistar line* rats / M. Kushkevych, N. Kuzmina, V. Vlizlo // The Animal Biology. – 2016. – vol. 18, №1. – P. 69–76.

Тези:

6. Kushkevych M. V. Cellular prion and Ca^{2+}-ATP-ases activity in kidney of different age rats / M. V. Kushkevych, V. V. Vlizlo // Abstracts of reports of the Conference for Young Scientists Institute of Molecular Biology and Genetics, September 21–25th: Kyiv, 2015. – P. 32.
7. Kushkevych M. V. Cellular prion level in the rats' medulla oblongata and cerebellum depending on age / M. V. Kushkevych, V. V. Vlizlo // Abstracts of reports of the XIV All-Ukrainian Scientific and Practical Conference of Young Scientists, December 3–4th: Lviv, 2015. – The Animal Biology. – vol. 17, no. 4. – P. 179.
8. Kushkevych M. V. Localization and level of cellular prion and activity of Ca^{2+}-ATP-ases in the rats' liver depending on age / M. V. Kushkevych, V. V. Vlizlo // Abstracts of reports of the International Conference, October 2–3th: Lviv, 2015. – The Animal Biology. – vol. 17, № 3. – P. 178.
9. Kushkevych M. V. Cellular prion level in the rats' jejunum and spleen depending on age / M. V. Kushkevych // Abstracts of reports of the International Congress

of Medical Sciences. May 12–15th: Sofia, Bulgaria, 2016. – P. 89.

10. Kushkevych M. V. The level of cellular prion isoforms and ATPases activities in the medula oblongata of different age *Wistar line* rats / M. V. Kushkevych // Abstracts of reports of the Conference for Young Scientists Palladin Institute of Biochemistry, May 26–27th: Kyiv, 2016. – P. 24.

11. Kushkevych M. V. Cellular prion level and ATP-ases activities in the jejunum of different age Wistar line rats / M. V. Kushkevych, V. V. Vlizlo // Abstracts of reports of the International Conference, September 29-30th: Lviv, 2016. – The Animal Biology. – vol. 18, № 3. – P. 159.

3.2. Імуногістохімічне виявлення клітинного пріона у тканинах щурів різного віку

3.2.1. Локалізація клітинного пріона у периферійних пріон-реплікувальних та інших органах щурів. Інфікування тварин і людини може наставати після поїдання уражених м’ясних продуктів чи корму, що доведено в експериментах на мавпах [193], а також ВРХ [194]. За цих умов PrP^{Sc} виявлено у дистальному відділі тонкого кишечника ВРХ через шість місяців після зараження [194]. З іншого боку, як уже згадувалося, для розвитку хвороби необхідний клітинний пріон (PrP^{C}), який є попередником PrP^{Sc} [7, 8, 12, 13, 30]. Важливе значення при цьому має рівень експресії PrP^{C} у тканинах організму.

Клітинний пріон виявлено у деяких органах методом вестерн блот аналізу [31], проте відсутні дані про його тканинну локалізацію, пов’язану з віком.

Імуногістохімічний аналіз порожньої кишки щурів різного віку показав, що вона мала типову структуру слизової, підслизової, м’язової та серозної оболонок. Слизова складалася з ворсинок і криптів, співвідношення довжини яких дещо відрізнялося у щурів різного віку (рис. 3.11 *а*, 3.12 *а*, 3.13 *а*). Кишкові ворсинки мали пальцеподібну та листоподібну форми, були тонкими, високими. На гістохімічних зрізах видно, що ззовні вони покриті одношаровим

епітелієм. Серед клітин останнього розрізняли видовжені епітеліоцити з овальним ядром, поодинокі келихоподібні залозисті клітини, які секретують слиз. Крипти покриті ентероцитами, які мали округлу форму, та містили екзокриноцити з базофільною зернистістю (клітини Панета; рис. 3.11–3.13). Вони продукують гормони шлунково-кишкового тракту [195]. У структурі ворсинки виділяли власну пластинку, яка містила кровоносні та лімфатичні судини звичайного кровонаповнення, а також нерви та пучки м’язових волокон.

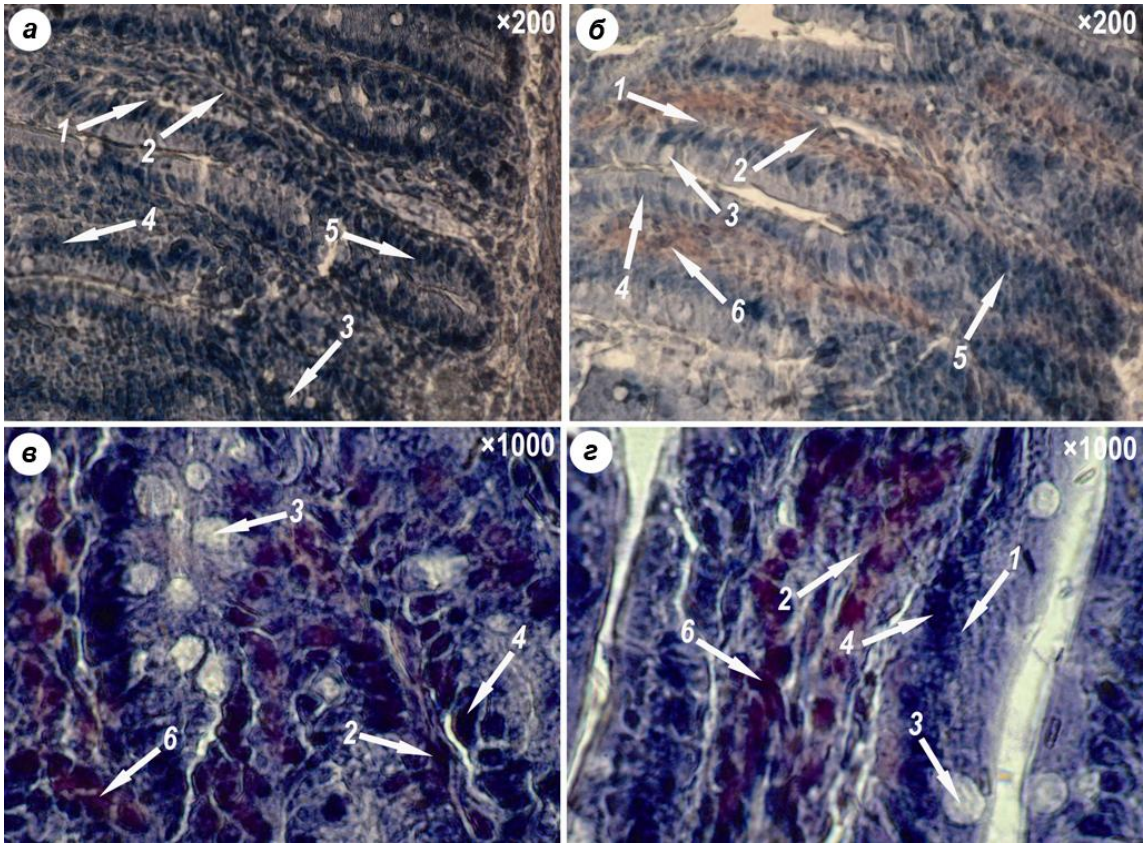

Рис. 3.11. Гістологічний (*а*) та імуногістохімічний (*б–г*) аналіз порожньої кишки щурів у віці один місяць: 1 – слизова оболонка (ворсинка); 2 – власна пластинка; 3 – келихоподібні клітини; 4 – епітеліоцити; 5 – крипта; 6 – PrP^C (Світлова мікроскопія, гематоксилін)

На основі результатів імуногістохімічного аналізу порожньої кишки одномісячних щурів виявили клітинний пріон у плазматичних клітинах і лімфоцитах у власній пластинці ворсинки (див. рис. 3.11 *б–г*).

У порожній кишці тварин віком шість місяців локалізація клітинного пріона дещо змінювалася. Зокрема, він виявлений у лімфоцитах не лише у власній пластинці ворсинки, але й у криптах, а також у підслизовій оболонці кишки (рис. 3.12 *б*, *в*). Крім того, незначний вміст PrP^C показано в облямівці (мікроворсинках) епітеліоцитів (рис. 3.12 *г*).



Рис. 3.12. Гістологічний (*а*) та імуногістохімічний (*б–г*) аналіз порожньої кишки щурів у віці шість місяців: 1 – слизова оболонка (ворсинка); 2 – власна пластинка; 3 – келихоподібні клітини; 4 – епітеліоцити; 5 – крипта; 6 – PrP^C (Світлова мікроскопія, гематоксилін)

На поверхні мікроворсинок розташований глікокалікс, який утворений ліпо- і глікопротеїдами [195]. Очевидно, що PrP^C, будучи сіалоглікопротеїном, також може бути наявним у цих структурах. Враховуючи те, що на латеральній плазмолемі цих клітин локалізуються ензими транспорту іонів (Na^+–K^+- та Ca^{2+}-АФТ-ази), які переносять метаболіти від апікальної плазмолеми у

міжклітинний простір, а далі через базальну мембрану у власну пластинку і капіляри [178, 195–197], то, можливо, у ці процеси залучений і PrP^C.

Під час аналізу гістопрепаратів порожньої кишки щурів віком тридцять місяців спостерігали вікові зміни структури. Зокрема, ворсинки мали гребенеподібну форму, на їх поверхні помітні незрілі (необлямовані) епітеліоцити. Крипти були видовжені та містили меншу кількість келихоподібних екзокриноцитів та клітин Панета порівняно зі шестимісячними тваринами (рис. 3.13 *а*).

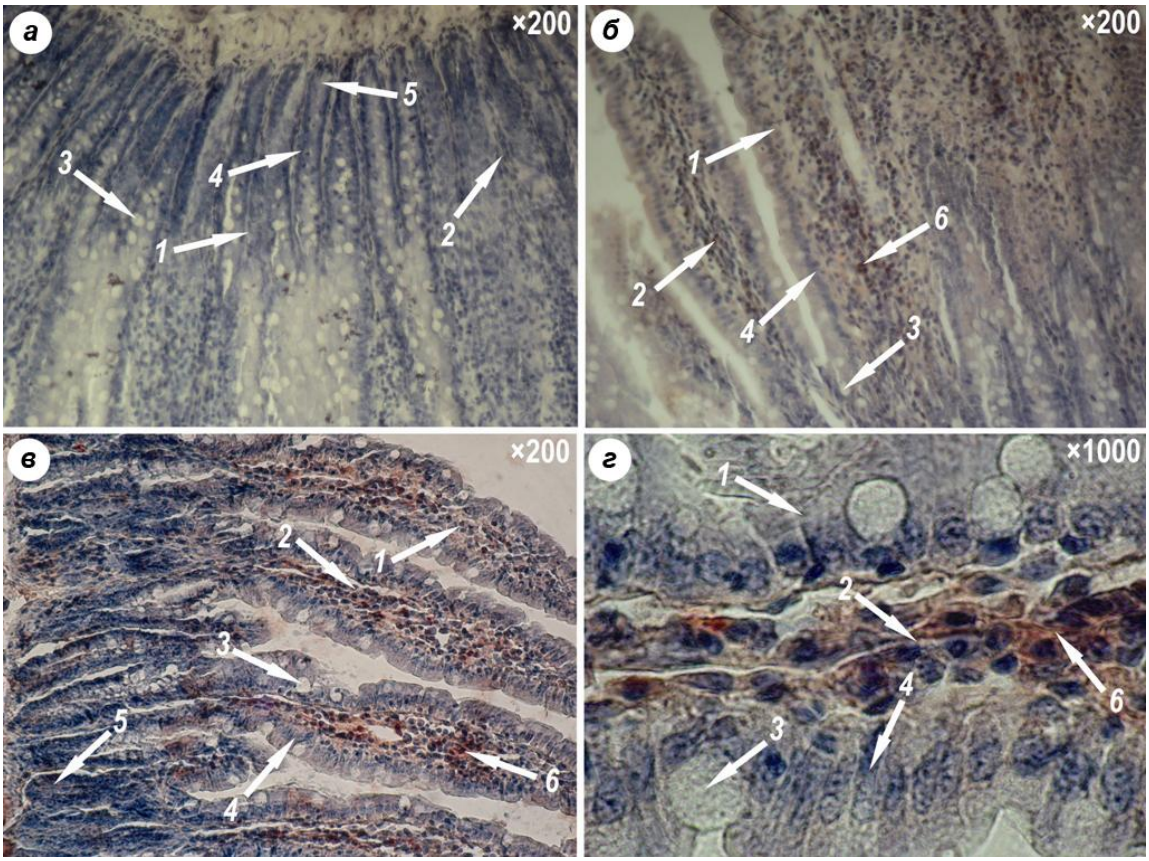

Рис. 3.13. Гістологічний (*а*) та імуногістохімічний (*б–г*) аналіз порожньої кишки щурів у віці тридцять місяців: 1 – слизова оболонка (ворсинка); 2 – власна пластинка; 3 – келихоподібні клітини; 4 – епітеліоцити; 5 – крипта; 6 – PrP^C (Світлова мікроскопія, гематоксилін)

Локалізація клітинного пріона за цих умов також дещо змінювалася. PrP^C виявлено у лімфоцитах, які розташовані у власній пластинці ворсинок. Проте у

криптах його вміст є незначним, а в облямівці ендокриноцитів клітинного пріона не виявлено (див. рис. 3.13).

У цьому відділі кишечнику лімфоцити утворюють поодинокі (солітарні) лімфатичні фолікули. Провівши імуногістохімічний аналіз, PrP^C виявлено у лімфоцитах всередині фолікулів, а також у М-клітинах, які є особливими епітеліоцитами (рис. 3.14). Вони покривають фолікули, на апікальній поверхні містять мікроскладки та захоплюють антигени [195–197].

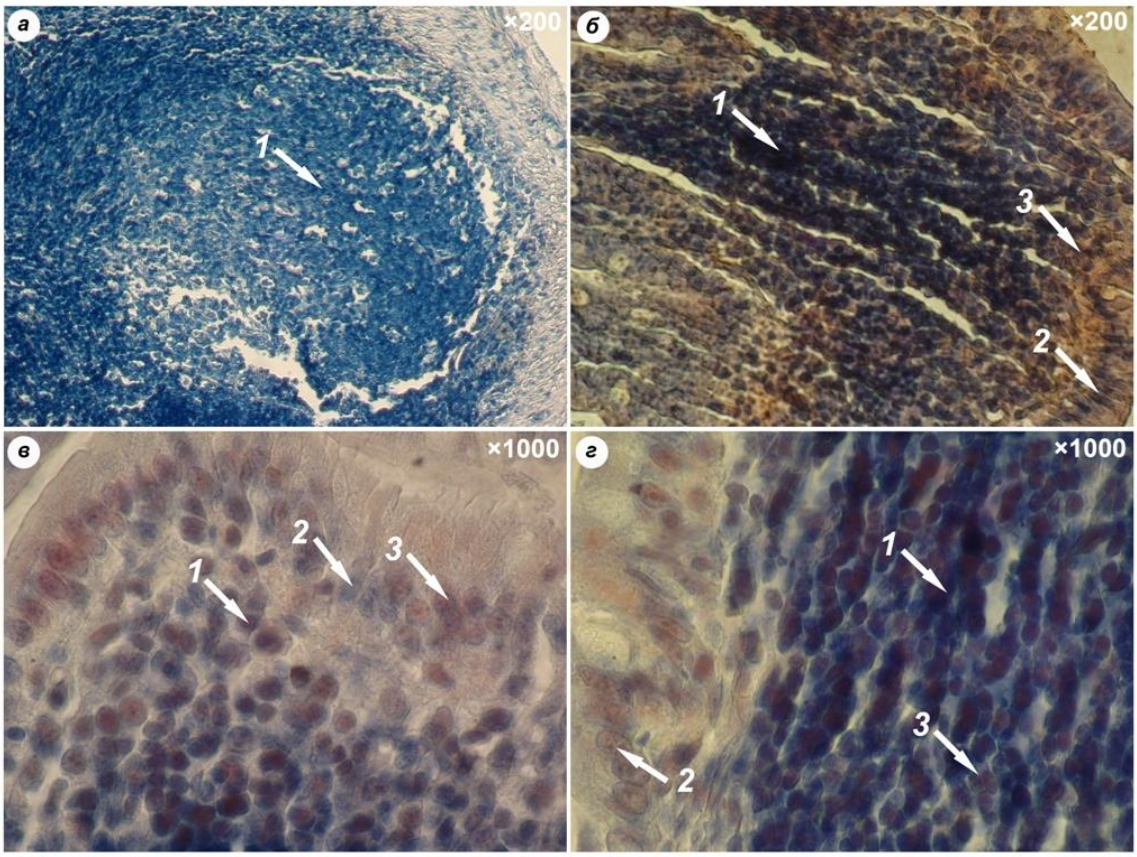

Рис. 3.14. Гістологічний (*а*) та імуногістохімічний (*б–г*) аналіз лімфатичного фолікула порожньої кишки (Пейєрова бляшка) щурів: 1 – лімфоцити; 2 – епітеліоцити (М-клітини); 3 – PrP^C (Світлова мікроскопія, гематоксилін)

Під час оральної інфекції патологічний пріон проникає у слизову оболонку тонкого кишечника за участі епітеліальних клітин, зв’язуючись з апікальним ламініном [198]. Також може взаємодіяти із клітинним пріоном лімфоцитів фолікулів (Пейєрових бляшок). Ці клітини утримують PrP^{Sc} і

розносять його з кров'ю до лімфатичних вузлів, селезінки та інших органів [1–3]. Під час цього відсутня імунна відповідь, оскільки обидві форми пріонів – інфекційна і клітинна є подібними і кодуються одним і тим же геном господаря. Тому на першому етапі інфікування немає звичайних біологічних реакцій з боку макроорганізму на потрапляння інфекції [5].

Є відомості про реплікацію PrP^{Sc} у селезінці після його надходження в макроорганізм. Проведені досліди на мишах показали, що патологічні зміни селезінки спричиняють продовження інкубаційного періоду, а видалення тимуса не впливає на розвиток інфекції [199]. Периферійне інфікування мишей призводить до нагромадження збудника у селезінці ще до появи його у мозку [200]. За цих умов селезінка не виконує захисної функції, а, навпаки, є органом реплікації пріона [201].

На отриманих нами гістозрізах тканини селезінки тварин різного віку помітно, що вона покрита сполучнотканинною капсулою (рис. 3.15–3.17), товщина якої неоднакова у різних ділянках.

Під час мікроскопічного дослідження органу щурів одномісячного віку встановлено, що у цей період розвитку є сформовані трабекули (рис. 3.15 *а*, *в*). Паренхіма (пульпа) селезінки представлена кров'яними острівцями, які складаються з еритроцитів та лімфоцитів, проте формується поділ на червону і білу пульпу. Це пов'язано із диференціюванням артеріального русла органу, тобто з появою центральних артерій. Проведений імуногістохімічний аналіз тканини дозволив виявити локалізацію PrP^{C}, зокрема, у паренхімі селезінки поблизу капсули і трабекул (рис. 3.15 *б*, *г*).

У селезінці щурів віком шість місяців спостерігали чіткий розподіл пульпи на білу та червону (рис. 3.16 *А а*, *б*). Біла пульпа представлена лімфоїдною тканиною, яка продукує лімфоцити. Основу червоної пульпи становить ретикулярна тканина. Навкруги центральних артерій помітні лімфоїдні фолікули, в структурі яких відмічено чітке розмежування ділянок на периартеріальну, розмноження, або гермінативний центр, мантійну і маргінальну. Фолікули відокремлені один від одного та від клітин червоної пульпи (рис. 3.16 *А а*, *б*). Проте у фолікулах селезінки ми не виявили PrP^{C}.