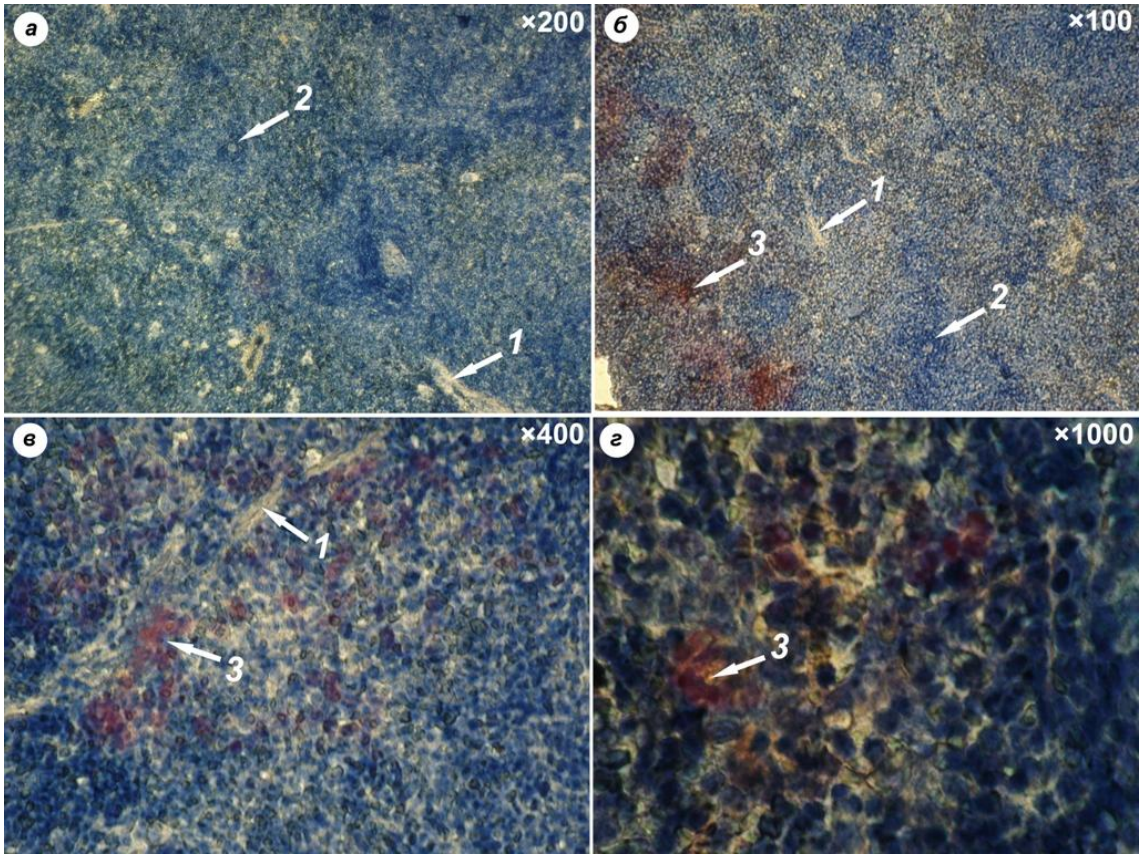

Рис. 3.15. Гістологічний (*а*) та імуногістохімічний (*б–г*) аналіз селезінки щурів у віці один місяць: 1 – трабекули; 2 – формування лімфоїдних фолікулів; 3 – PrP^{C} (Світлова мікроскопія, гематоксилін)

Натомість добре помітні його локуси у червоній пульпі, що містить макрофаги, лейкоцити, мегакаріоцити та еритроцити (рис. 3.16 *А в*) та уздовж трабекул у лімфатичних піхвах, які містять кровоносні та лімфатичні судини (рис. 3.16 *А г*). PrP^{C} виявлено у лімфоцитах. У разі інфікування ці клітини можуть розносити PrP^{Sc} з кров'ю по всьому організмі.

Аналізуючи гістозрізи селезінки старих щурів, встановлено, що на цьому етапі розвитку у структурі органу є певні особливості. Зокрема, трабекули відрізнялися порівняно великою товщиною та розгалуженістю (рис. 3.16 *Б а, б*). Вони складалися із щільної волокнистої сполучної та клітин гладкої м'язової тканин. Лімфоїдні фолікули втрачали чіткий поділ на ділянки, їх кількість зменшувалася (рис. 3.16 *Б в*). За цих умов вміст PrP^{C} також дещо зменшувався, порівняно зі щурами віком шість місяців.

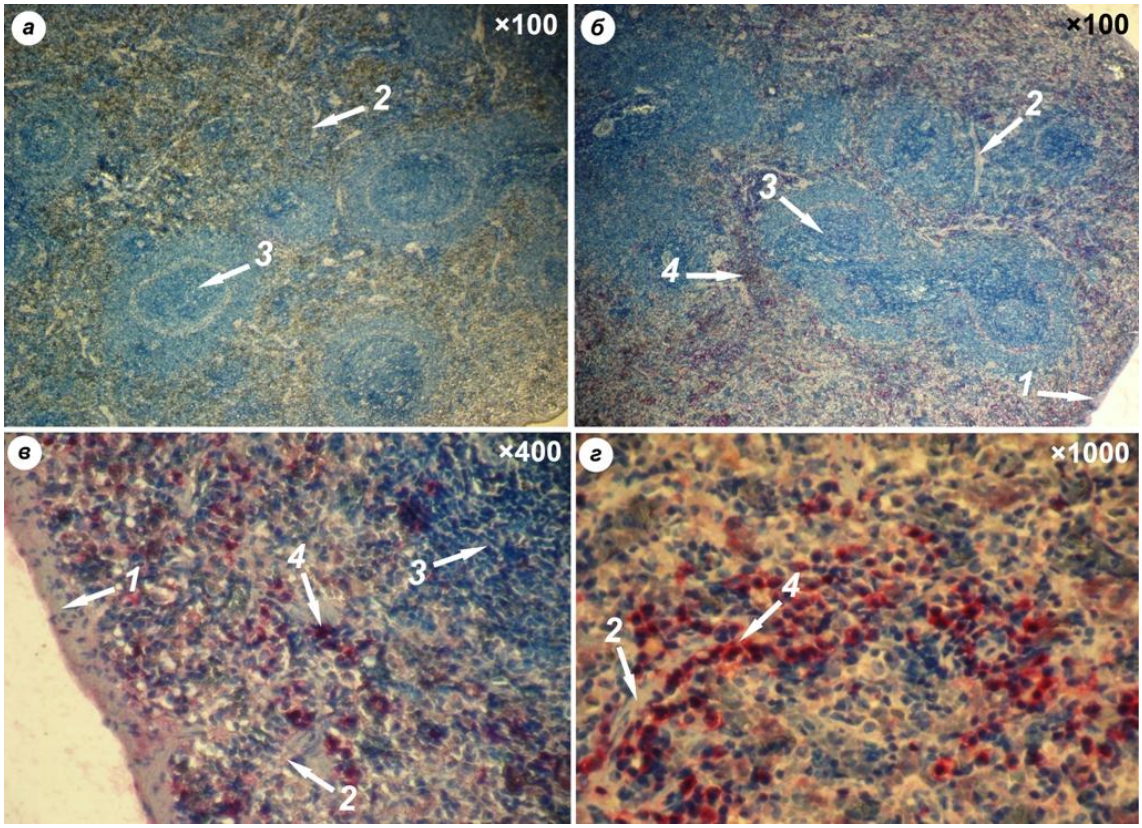

А

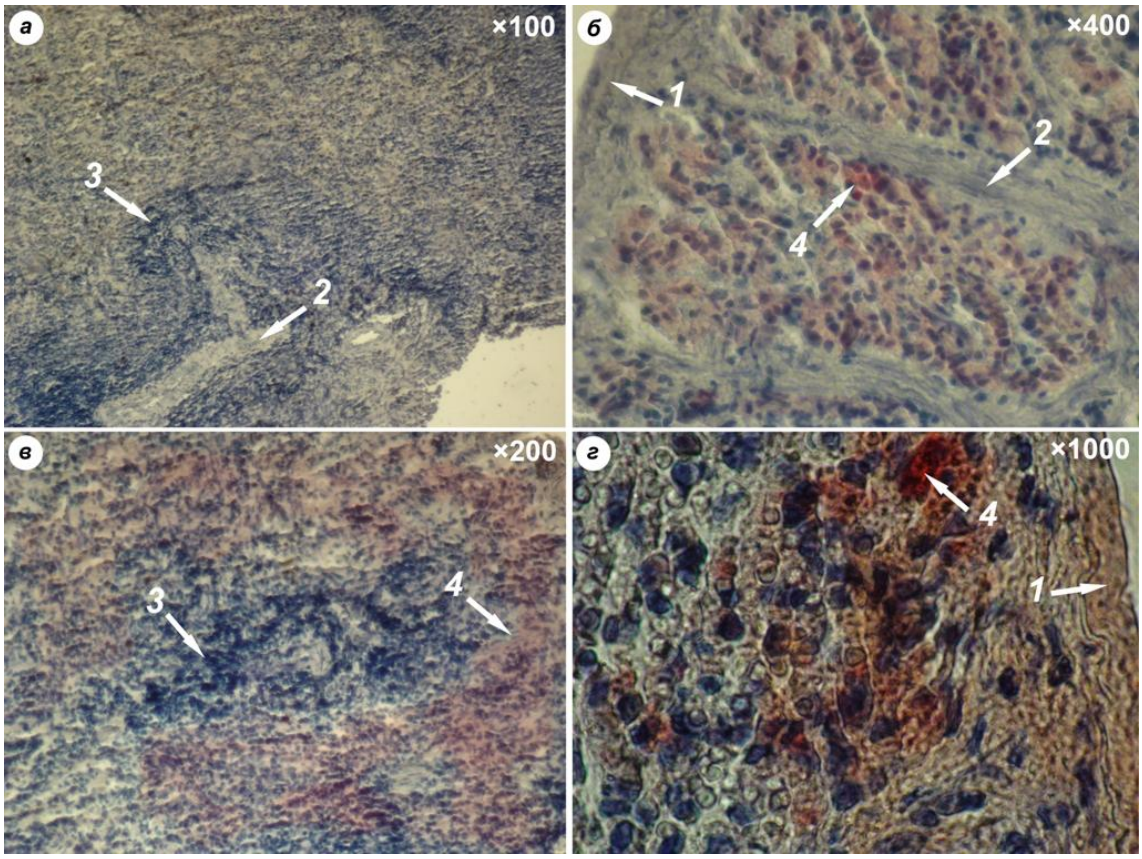

Б

Рис. 3.16. Гістологічний (*а*) та імуногістохімічний (*б–г*) аналіз селезінки щурів у віці шість місяців: 1 – капсула; 2 – трабекули; 3 – лімфоїдний фолікул; 4 – PrP^C (Світлова мікроскопія, гематоксилін)

Проте, незмінною залишалася його тканинна локалізація, зокрема локуси виявлено уздовж трабекул та поблизу капсули у клітинах червоної пульпи селезінки, тоді як у фолікулах PrP^C відсутній (рис. 3.16 *Б б–г*).

Оскільки клітинний пріон є субстратом для утворення патологічного, то дослідження його локалізації у тканинах і органах, є важливим для пояснення механізму патогенезу пріонних захворювань. Тому одним із завдань було дослідити локалізацію PrP^C у тканині печінки та нирок.

Під час дослідження зразків печінки встановлено нормальну структуру тканини (рис. 3.17–3.19).

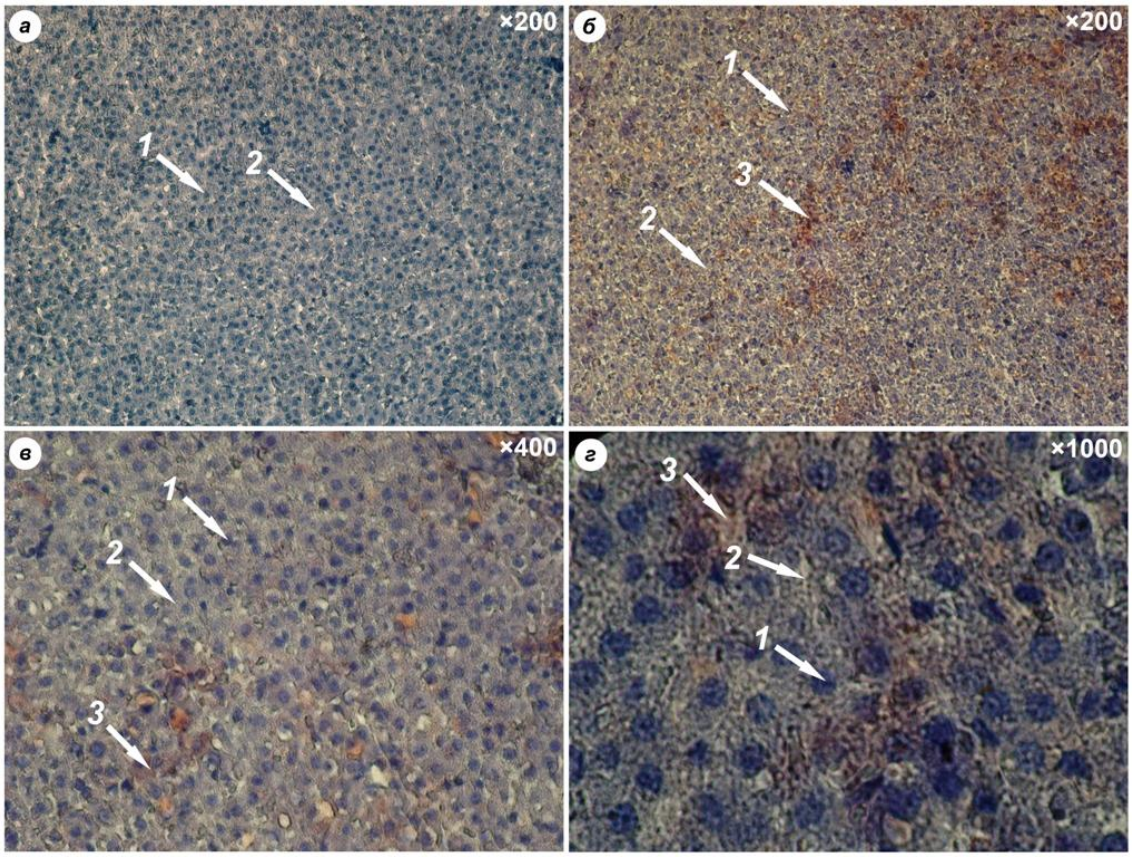

Рис. 3.17. Гістологічний (*а*) та імуногістохімічний (*б–г*) аналіз печінки щурів у віці один місяць: 1 – ядро гепатоцита; 2 – сполучна тканина; 3 – PrP^C (Світлова мікроскопія, гематоксилін)

Поверхня печінки покрита капсулою, тоді як паренхіма утворена печінковими часточками типової будови. На гістопрепаратах помітні радіальні ряди гепатоцитів – печінкові балки (трабекули), між якими знаходяться

синусоїдні капіляри (рис. 3.17–3.19). Кровоносні судини та жовчні протоки нормального наповнення утворювали тріади. Гепатоцити містили ядро округлої форми (див. рис. 3.17 *а*). За результатами імуногістохімічного аналізу печінки щурів у віці один місяць PrP^C виявлено у гепатоцитах (див. рис. 3.17 *б–г*).

У печінці щурів шестимісячного віку встановлена чітко виражена радіальна структура балок. Гепатоцити полігональної форми з великими круглими базофільними ядрами, у більшості яких хроматин локалізований поблизу каріолеми. Подекуди виявлені гепатоцити, у цитоплазмі яких містилося два ядра (рис. 3.18 *а*, *б*).

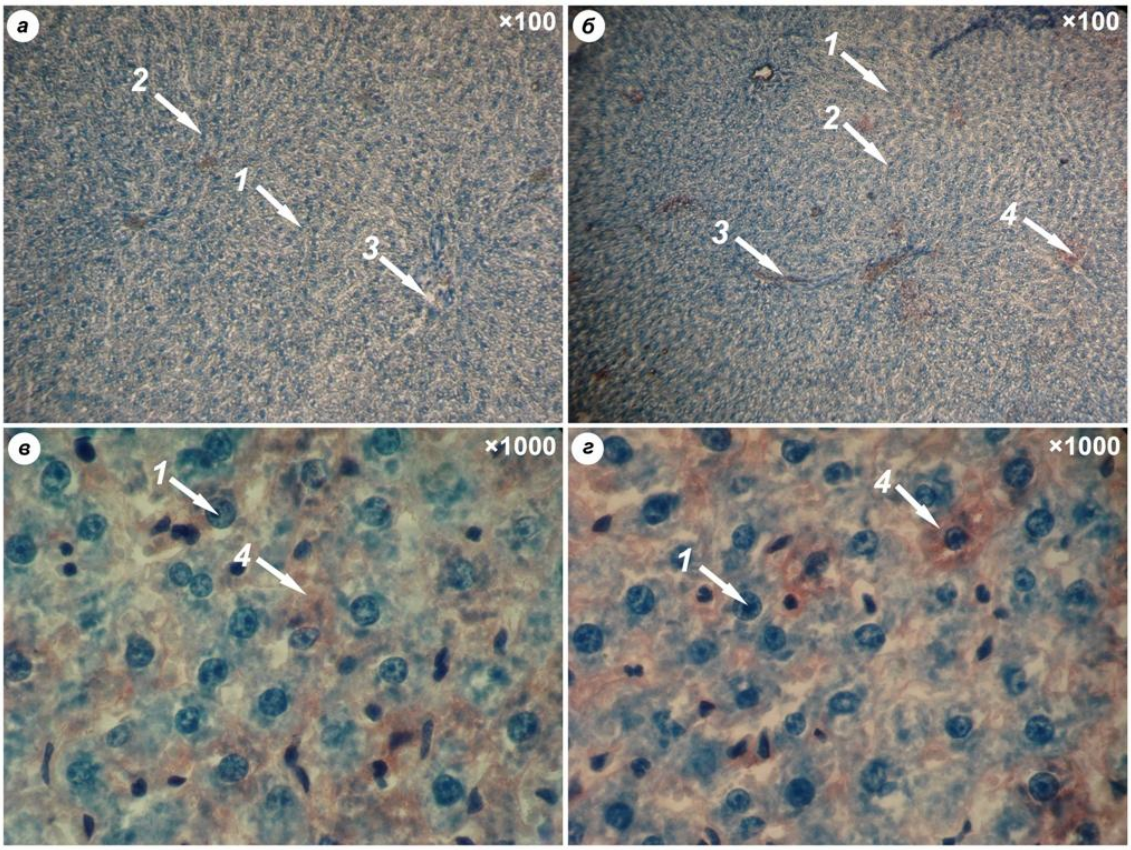

Рис. 3.18. Гістологічний (*а*) та імуногістохімічний (*б–г*) аналіз печінки щурів у віці шість місяців: 1 – ядро гепатоцита; 2 – печінкова балка; 3 – жовчна протока; 4 – PrP^C (Світлова мікроскопія, гематоксилін)

Локуси PrP^C встановлено у гепатоцитах, а також синусоїдах, зокрема у клітинах ретикулоендотеліальної системи (див. рис. 3.18 *б–г*). Як відомо, ці клітини є мононуклеарними фагоцитами та видаляють із крові чужорідний

матеріал, надлишок факторів згортання крові та ін., у їхній цитоплазмі є багато піно- і фагоцитозних міхурців, вторинних лізосом [178, 195–197].

Аналізуючи препарати печінки старих тварин спостерігали вікові зміни структури тканини – порушення балкової будови часточок (рис. 3.19 *а, б*), гіпертрофовані гепатоцити (рис. 3.19 *в, г*), які містили незначні кількості PrP^C (рис. 3.19 *б–г*).

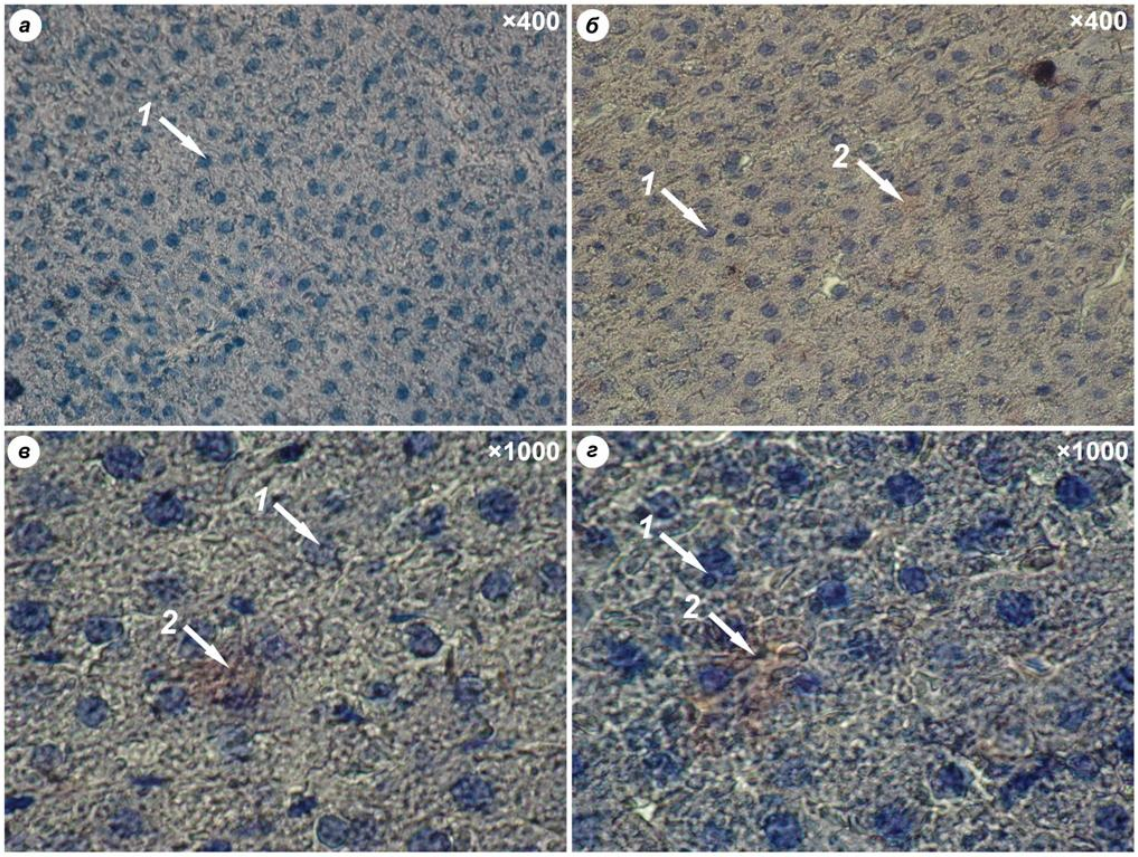

Рис. 3.19. Гістологічний (*а*) та імуногістохімічний (*б–г*) аналіз печінка щурів у віці тридцять місяців: 1 – ядро гепатоцита; 2 – PrP^C (Світлова мікроскопія, зафарбовано гематоксиліном)

На гістозрізах нирок чітко помітна кіркова та мозкова речовини. Кіркова речовина містить тільця та звивисті канальці нефронів, тоді як мозкова – прямі проксимальні та дистальні, а також тонкі канальці нефронів. Як відомо, стінки канальців утворені кубічними епітеліоцитами [178, 195–197], ядра яких чітко видно на мікрофотографіях. Тільця нефронів містили судинні клубочки, на

поверхні яких були помітні вузькі щілини – порожнини капсули Боумена-Шумлянського. Варто зазначити, що у нирках одномісячних щурів було багато судинних клубочків, проте їх капсули не були чітко виражені. Щодо клітинного пріона, то його незначний вміст виявлено у корковій та мозковій речовинах, тобто у звивистих та прямих канальцях нефронів, у судинних клубочках – у подоцитах (рис. 3.20).

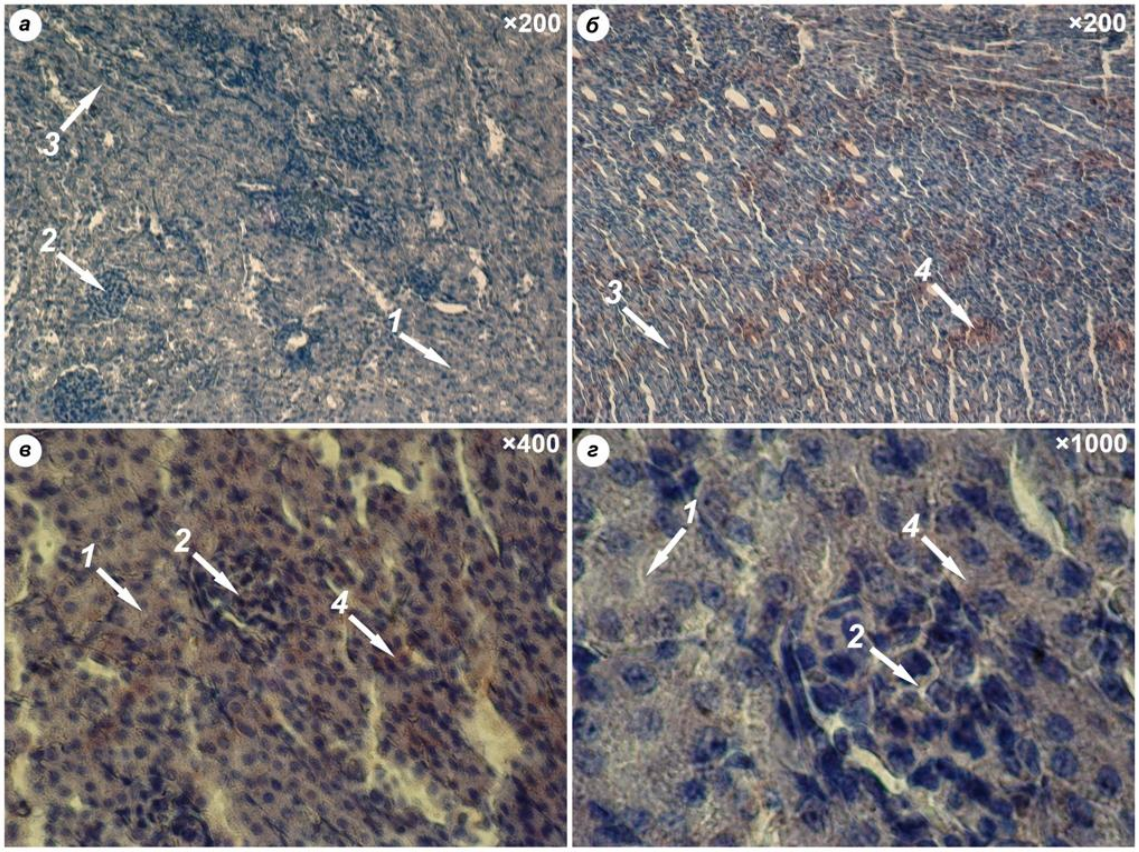

Рис. 3.20. Гістологічний (*а*) та імуногістохімічний (*б–г*) аналіз нирок щурів у віці один місяць: 1 – звивисті канальці; 2 – тільце нефрона (судинний клубочок); 3 – прямі канальці; 4 – PrP^C (Світлова мікроскопія, гематоксилін)

Очевидно, що у нирках шестимісячних тварин утвори тканини збільшувалися у розмірах, що зумовлене ростом організму. Зокрема, збільшився об’єм мозкової речовини, за рахунок зростання ширини і довжини канальців нефронів (рис. 3.21 *б*). Судинні клубочки були більшого розміру, проте їх кількість на одиницю площі зменшилася, порівняно з одномісячними